УДК 811.512.19

Т.Р. Рыжикова

БАРАБА ТАТАРЛАРЫНДАГЫ [О] СУЗЫГЫНЫҢ АРТИКУЛЯТОР ХАРАКТЕРИСТИКАЛАРЫ
(чагыштырма аспект)

В статье описываются артикуляторные особенности барабинско-татарского гласного «о» по данным магнитно-резонансной томографии. Томограммы были получены от четырех дикторов и описаны по методике, принятой в Лаборатории экспериментально-фонетических исследований Института филологии Сибирского отделения Российской академии наук. Рассматриваемый гласный характеризуется вариативностью произнесения (главным образом – по подъему), а также имеет ряд специфических характеристик (наличие эйективности и факультативной фарингализованности настройки). Сопоставление, проведенное с другими языками, выявило сильное сходство с сагайским диалектом хакасского языка, сибирским диалектом татарского языка и башкирским языком. Дальнейшее изучение вокальной системы языка барабинских татар позволит выявить общее и специфичное в их артикуляторно-акустической базе.

Ключевые слова: экспериментальная фонетика, артикуляция, МРТ, язык барабинских татар, вокализм.

The article describes the articulatory features of the Baraba-Tatar vowel «o» according to the magnetic resonance imaging data. The tomograms were obtained from four speakers and described according to the method adopted in the Laboratory of Experimental Phonetic Research, Institute of Philology, Siberian Branch of the Russian Academy of Sciences. The vowel under consideration is characterized by a variation in articulation (mainly – by rise), and also has a number of specific characteristics (ejectivity and facultative pharyngealization). Comparison with other related languages has revealed similarities with the Sagai dialect of the Khakass language, the Siberiantatar and Bashkir languages. Further investigation of the vocal system of the Baraba-Tatars' language will aid in determining the general and specific traits in their articulatory-acoustic base.

Key words: experimental phonetics, articulation, MRI, Baraba-Tatars' language, vocalism.

Әлеге мәкаләдә Бараба татарларындагы [о] авазының артикулятор үзенчәлекләрен башка кардәш себер телләрендәге шундый ук артикуляцияләр белән чагыштыруга багышлана. Бараба татарлары – Новосибирск өлкәсенең миноритар төп төрки телле халкы. Әлеге тел язусыз телләр рәтенә керә, һәм бу телгә юкка чыгу куркынычы яный, бу исә төрле лингвистик аспектларны, шул исәптән фонетиканы тикшерүне актуальләштерә һәм ашыктыра.

Тикшеренү материалы булып бараба-татар телендә сөйләшүче дүрт кешедән алынган [о] авазы томограммалары тора. Эксперимент Россия Фәннәр академиясенең Себер бүлеге Халыкара Томография

Үзәгендә Philips Achieva Nova Dual 1.5 T томографында, Head/Neck synergy SENSE (Philips medical systems; Eindhoven, Netherlands) катушкасында үткәрелде. Яздыру берничә проекциядә башкарылды, әмма саггиталь яссылыктагы сурәтләр генә анализланды. Томографияләү программасына инициаль һәм консонантара позициядә әлеге аваз кергән алты бараба сүзе кертелде: *от* ‘огонь’, *оты* ‘огонь=его’, *йол* ‘дорога’, *қол* ‘рука’, *қорт* ‘червяк’, *қой* ‘овца’. Барлыгы 18 томограмма алынды һәм тасвирланды.

Инструменталь анализ нәтиҗәләре [о] авазының барлык әйтелешләрен /ʊ́/ фонемасына җыярга мөмкинлек бирде. Бу фонема – үзәк арткы рәт, икенче төп (факультатив рәвештә беренче нык ачылып бетмәгән, читтә торуның дүртенче төп) дәрәҗәсендәге, яссы иренләшкән, эйектив, (факультатив рәвештә увулярлашкан, глоттальләшкән, борынлашкан) сузык аваз. [у] авазы белән артикулятор охшашлык булуга карамастан, карала торган фонема акустик яктан [о] дип кабул ителә.

Барлык көйләнешләрне ике төргә бүлүгә ирештек: 1) тел очы аскы алгы тешләргә килеп терәлгән (бу очракта авыз резонаторының күләме кими); 2) тел очы тешләргә тими (алгы резонатор зурая, шул ук вакытта арткы, йоткылык өлеше тагын да ныграк кечерәя) (1–2 нче рәсемне кара). Моннан тыш, барлык очракларда да ларинксның актив эшләве теркәлгән: ул тел төбенә таба нык күтәрелә һәм йоткылык резонаторының күләмен киметә. Кайбер очракларда бер үк вакытта көйләүнең фарингальләшүе һәм эйективлыгы күзәтелә.

Себер (кет) телләрен тасвирлаганда эйективлык / инъективлык терминнарын беренчеләрдән булып Б.Б. Феер куллана: барлык типик[1] сузыклар көйләнеше да нейтраль хәлдә тора кебек, ә бугазны күтәрү, ягъни, эйективлык, аларны тарайта һәм алга этәрә һәм югары яңгыраш эффекты тудыра, шул ук вакытта бугазның төшүе, инъективлык, аларны киңәйтә һәм артка этәрә һәм түбән яңгыраш эффекты тудыра [Феер, с. 109]. Бараба татарлары телендәге [о] өчен йоткылык резонаторының күләме бик кечкенә булу хас, шул ук вакытта йомшак аңкау, һава чыгу юлын тарайтып һәм өстәмә киртә тудырып, тел сыртына таба салына, кайбер очракларда өске тешләр аскы иренгә якыная, бу шулай ук үпкәләрдән килүче һава агымына үтәргә комачаулый, аваз киеренкелегенең махсус акустик эффектын тудыра.

Сузыкның иренләшүе аның конститутив-дифференциаль билгесе булып тора, аның буенча барабалыларның [о] сузыгын яссы иренләшкән дип интерпретацияләргә мөмкин, өстәвенә кайбер очракларда иреннәрне алга чыгаруга капма-каршы иреннәрне эчкә «суыру» процессы күзәтелә (3 нче рәсем).

[1] «Типик сузыклар көйләнеше» дигән термин идеальләштерелгән, фарингальләшүгә, киеренкелеккә, ачыклык / ябыклыкка, алга чыгу / артка тартылуга һәм югары / түбән яңгырашка нейтраль артикуляцияләр өчен В.М. Наделяев тарафыннан тәкъдим ителә [Феер, с. 108].

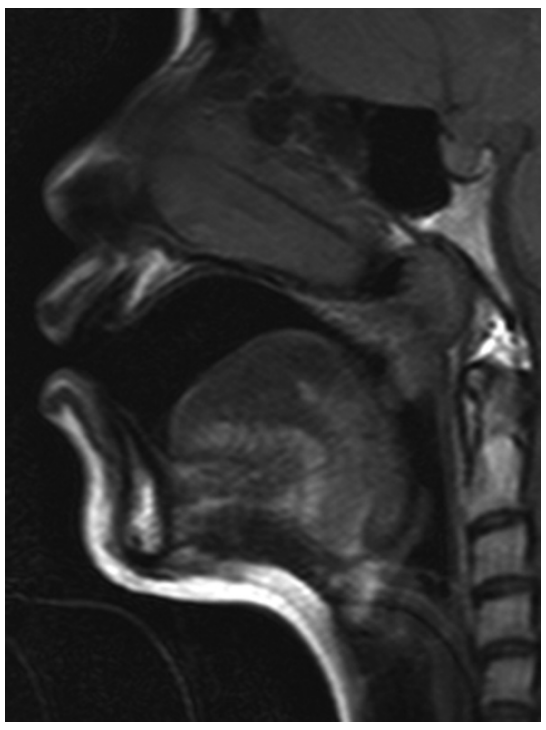

1 нче рәсем. Бараба татарларының *йол* ‘дорога’ сүзформасында [о] сузыгы томограммасы в б.-т. (д. ЧГГ)

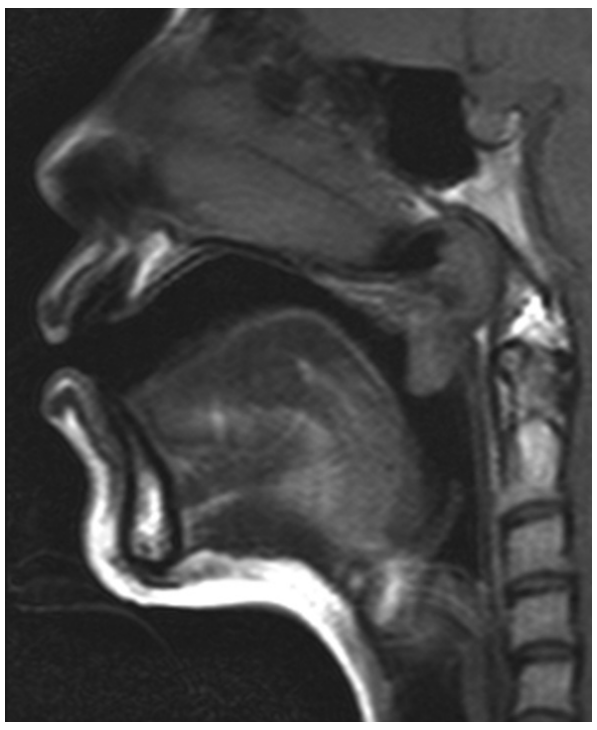

2 нче рәсем. Бараба татарларының *қол* ‘рука’ сүзформасында [о] сузыгы томограммасы (д. ЧГГ)

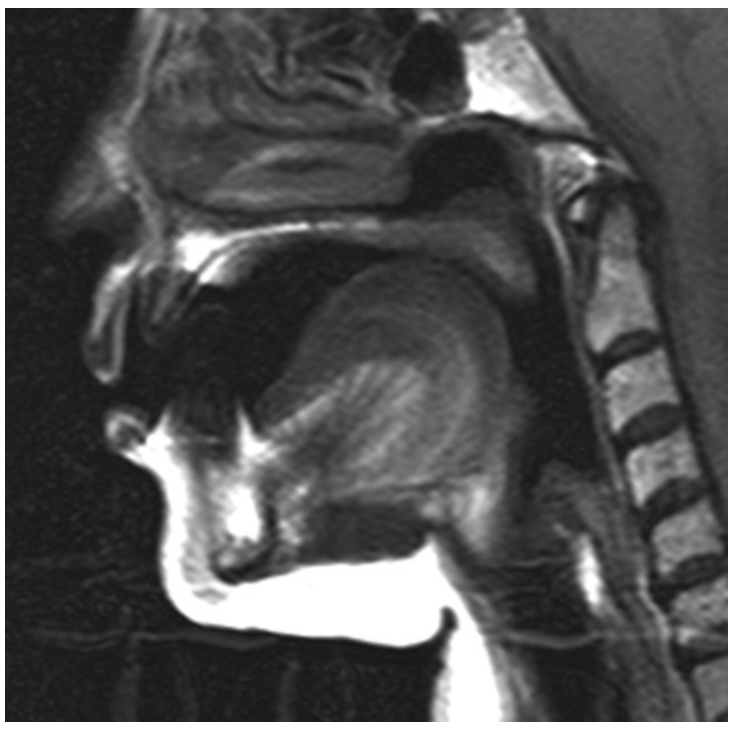

3 нче рәсем. Бараба татарларының *йол* ‘дорога’ сүзформасында [о] сузыгы томограммасы (д. УРР)

Бараба татарларындагы [о] ның тагын бер характеристикасы – аның «ябыклыгы»: барлык көйләнешләр да шактый тар – читтә торуның беренче нык ачылып бетмәгән, өченче ябылып бетмәгән дәрәҗәсендә (д. ЧГГ артикуляцияләре чыгарылма булып тора), анда алар шактый ачык – читтә торуның 3–4 дәрәҗәсе).

Алтай теленең онгудай диалектында [оо] сузыгы рентгенографиясе мәгълүматлары буенча, барлык көйләнешләр дә – шактый дәрәҗәдә арткы, тел үзе артка тартылган, тел очы аскы алгы тешләрдән ерак урнаша, ә бугаз нейтраль хәлдә. Соматик мәгълүматлар җыелмасы буенча [оо] сузыгы – үзәк арткы рәт, нык алга чыкмаган яисә читтә торуның дүртенче төп дәрәҗәсендәге, яссы иренләшкән, борынлашмаган [Шалданова, с. 99]. Алтай әдәби телендә [о] – читтә торуның дүртенче дәрәҗәсендәге үзәк рәт авазы, теленгит диалектында – читтә торуның дүртенче дәрәҗәсендәге, үзәк арткы рәт нык алга чыккан аваз [Шалданова, с. 150].

Тубаларлар телендә (Алтай теленең төньяк диалекты) /ȯь/ һәм /ȯьл/ фонемалары: фарингальләшү булу-булмау белән бер-берсенә каршы куела, шул ук вакытта аларның артикуляция ягыннан төп көйләнеше аерылмый: алар икесе дә катнаш, үзәк арткы рәт / арткы рәт, ябылып бетмәгән, читтә торуның өченче дәрәҗәсендәге, борынлашмаган, яссы иренләшкән авазлар буларак характерлана [Сарбашева, с. 87]. Әмма фарингальләшкән фонемада тел төбенең дә эше дә билгеләп үтелә.

Икенче бер төньяк – куманды диалектында [оо] сузыгы үзәк арткы рәт, нык алга чыкмаган, читтә торуның алтынчы дәрәҗәсендәге, яссы иренләшкән аваз буларак билгеләнә. Рентген схемасында телнең бик нык артка тартылганлыгы, бугазның нейтраль хәлдә булуы күренә. Иреннәр бик нык алга сузылган, иреннәр белән тешләр арасы шактый зур булса да, артикуляцияне яссы иренләшкән дип интерпретацияләргә мөмкин [Селютина, с. 63].

Хакас теленең сагай диалектында «о» сузыгының көйләнеше бараба татарлары теленә охшаган: тел очы аскы тешләр янында урнашкан, тел сыртының алгы һәм урта өлешләре чигендә аркылы бөгелү күзәтелә, аркауар өлеше каты һәм йомшак аңкаулар арасына күтәрелә, бугаз да бераз күтәрелә, тешләр һәм иреннәр арасы да бик кечкенә. Рентгенография мәгълүматлары буенча, йөкләнеш үзәк арткы рәт, читтә торуның өченче төп дәрәҗәсендәге, иренләшкән, борынлашмаган аваз буларак характерлана [Кыштымова, с. 42].

Кача диалектында [о] сузыгының артикуляциясе – арткы рәт, нык алга чыккан, читтә торуның алтынчы дәрәҗәсендәге, иренләшкән, борынлашмаган аваз дип билгеләнә [Кыштымова, с. 59].

Тува теленең каа-хем сөйләшендә фарингальләшү / фарингальләшмәү һәм озынлык / кыскалык буенча сузыкларны капма-каршы кую бар, шул рәвешле «о» тибындагы өч сузык аерылып чыга: [оъ], [оо], [о]. Алар рәт буенча бер-берсеннән аерыла. Рентген схемаларында фарингальләшкән *оъ*ның көйләнеше бертөрлерәк: соматик мәгълүматлар буенча, /оъ/ фонемасы фарингальләшкән үзәк арткы рәт, нык алга чыккан, читтә торуның бишенче дәрәҗәсендәге, яссы иренләшкән, борынлашмаган аваз буларак характерлана. Сөйләмдә түбәндәгечә билгеләнә ала: катнаш үзәк арткы рәт, үтә нык алга чыккан / арткы рәт, читтә торуның өченче дәрәҗәсендәге аваз. Фарингальләшмәгән [оо] һәм [о] сузыклары бердәй көйләнешле: үзәк арткы рәт, нык алга чыккан, читтә торуның өченче-дүртенче дәрәҗәсендәге, яссы иренләшкән, борынлашмаган [Дамбыра, с. 193].

МРТ мәгълүматлары буенча, Себер татарлары телендә «о» сузыгы үзәк арткы рәт, читтә торуның өченче нык ябылып бетмәгән дәрәҗәсендәге, иренләшкән, киеренке, фарингальләшмәгән, борынлашкан аваз буларак билгеләнә [Летягин и др., с. 15–16; Уртегешев, Ганенко, с. 190]. Томограммада тел төбенең фаринксның арткы стенасына таба тартылуы күзәтелсә дә, авазны көчле, ләкин фарингальләшмәгән дип бәяләргә мөмкин. Ларинксның күтәренке хәлдә булуы күзәтелә. Иреннәр арасы бик кечкенә, тешләр арасы кебек үк. Иреннәр тешкә терәлгән.

МРТ нәтиҗәләре буенча, башкорт теленең көнчыгыш диалектында, «о» сузыгы үзәк арткы рәт, нык алга чыккан, читтә торуның өченче дәрәҗәсендәге, иренләшкән, фарингальләшмәгән, факультатив рәвештә борынлашкан, увулярлашкан [Уртегешев, с. 50–51]. Себер татарлары телендәге кебек үк тел төбе бик нык артка тартылган, әмма көйләнешне фарингальләшкән дип булмый. Иреннәр белән тешләр арасы бик кечкенә. Ларинкс тел төбенә таба күтәрелгән.

Әгәр дә төрки телләр буенча китерелгән мәгълүматларны анализласак, артикулятор рәт буенча [о] сузыгы үзәк арткы рәт, катнаш үзәк арткы рәт / арткы рәт һәм арткы рәт авазы гына булырга мөмкин. Теленең аңкаудан читтә торуы буенча [о] сузыгы арттагы өченчедән алып алтынчы дәрәҗәгә кадәр үзгәреп тора, өстәвенә Бараба татарлары те-

лендә ул бик тар булырга мөмкин (читтә торуның беренче ачылып бетмәгән дәрәҗәсендә).

Иреннәр эше буенча [о] авазының барлык әйтелешләре яссы иренләшкән, бу – мөгаен, Себер һәм Идел-Урал төбәкләрендәге төрки телләргә хас күренештер.

[о] сузыгының конститутив-дифференциаль билгесе буларак фарингальләшүе бары тик тува һәм тубалар сөйләшләрендә генә очрый, барабалылар телендә – төсмергә ия билге, башка телләрдә һәм диалектларда – теркәлмәгән.

Төрле телләрдә сузыкларның борынлашуы күзәтелә, ләкин бу – позицион-комбинатор шартлар, дикторның әйтелеш үзенчәлекләре, эксперимент барышында артикуляциянең көчсезләнүе белән бәйле факультатив параметр булырга охшый.

Әгәр барлык санап үтелгән характеристикаларны бергә җыеп карасаң, Бараба татарлары телендәге [о] сузыгының артикулятор көйләнешләре хакас теленең сагай диалекты, Себер татарлары һәм башкорт телләрендәгегә бик нык охшаган. Бараба телендәге эйективлык башка телләрдә махсус ассызыкланмады, әмма рентген һәм томограммаларны анализлау аның шулай ук себер татарлары һәм башкорт телләрендә дә булуын раслый. Карала торган дүрт идиомада да иреннәр арасы бик кечкенә.

Моннан тыш, Х. Х. Сәлимов билгеләп үткәнчә, барабалылар телендә бер аваз тибының фонетик вариантлары бар, чөнки аның аваз системасы күчеш хәлендә, ә вокализм өлкәсендә тар сузыкларның өзеклеге күзәтелә [Салимов, с. 18–22]. Сузыкларның шундый ук үзгәреше хакас, себер татарлары һәм башкорт телләре өчен дә (шулай ук, мәсәлән, куманды теле өчен дә) хас.

Алга таба да Бараба татарлары теленең аваз системасын тасвирлау буенча эшне дәвам итү әлеге телнең үсеш һәм яшәеш закончалыкларын яхшырак аңларга һәм тикшерергә, шулай ук Россиянең лингвистик ландшафты формалашу юлларын ачыкларга мөмкинлек бирәчәк.

Әдәбият

Дамбыра И. Д. Вокализм каа-хемского говора в сопоставлении с другими говорами и диалектами тувинского языка. Новосибирск: ИД Сова, 2005. 224 с.

Кыштымова Г. В. Состав и системы гласных фонем сагайского и качинского диалектов хакасского языка. Экспериментально-фонетическое исследование. Новосибирск: Сибирский хронограф, 2001. 152 с.

Летягин А. Ю., Ганенко Ю. А., Уртегешев Н. С. Анатомо-функциональные мышечные механизмы формирования голосового тракта при произнесении аутентичных гласных сибирско-татарского языка по данным магнитно-резонансной томографии // Бюллетень Сибирского Отделения Российской Академии Медицинских Наук. Том: 33, № 5, 2013. С. 10–17.

Салимов Х. Х. Вокализм барабинского диалекта татарского языка (экспериментально-фонетическое наблюдение) // Исследования звуковых систем языков Сибири. Новосибирск, 1984. С. 17–22.

Сарбашева С. Б. Фонологическая система туба-диалекта алтайского языка (в сопоставительном аспекте). Новосибирск: Сибирский хронограф, 2004. 244 с.

Селютина И.Я. Кумандинский вокализм. Экспериментально-фонетическое исследование. Новосибирск: Сибирский хронограф, 1998. 185 с.

Уртегешев Н.С., *Ганенко Ю.А.* Сибирскотатарский язык: артикуляционные настройки гласных по данным МРТ // Сибирский филологический журнал. 2013. № 3. С. 187–191.

Феер Б. Б. Акустические характеристики гласных кетского языка: (пакулихинский говор). Новосибирск: Изд-во СО РАН, 1998. 134 с.

Шалданова А.А. Вокализм диалекта алтай-кижи в сопоставительном аспекте. Новосибирск: Сова, 2007. 280 с.

Уртегешев Н.С. О-образные гласные восточного диалекта башкирского языка: по данным МРТ // Научное обозрение Саяно-Алтая, № 3(27), 2020. С. 47–51.

Рыжикова Татьяна Раисовна,
филология фәннәре кандидаты, Россия Фәннәр академиясенең Себер бүлеге Филология институтының Себер халыклары телләре секторы өлкән фәнни хезмәткәре